

Les grands syndromes

Épanchement pleural

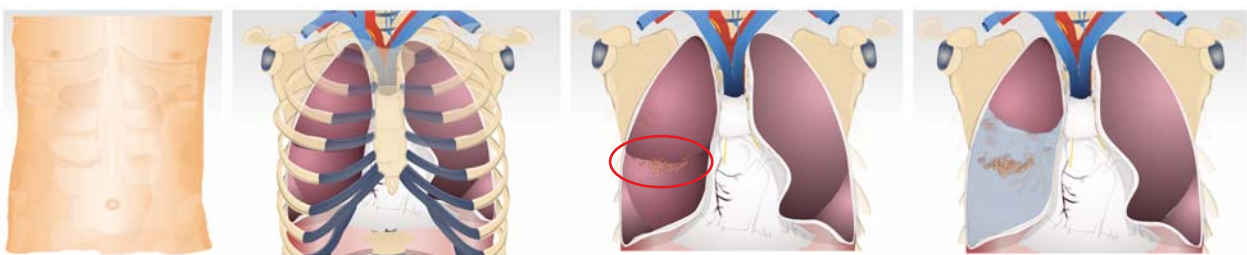


Épanchement pleural

Introduction

Il s'agit d'un patient de 72 ans, fumeur, sans antécédent pertinent, qui présente depuis quelques mois, une dyspnée progressive, une perte de poids et une douleur thoracique droite. L'investigation révèle une néoplasie pulmonaire avancée avec un épanchement pleural droit..

Évolution de la maladie



Patient

Thorax, poumons

Tumeurs cancéreuses

Accumulation de liquide et écrasement du poumon

Clinique

Signes et symptômes

Un épanchement pleural se présente principalement par de la dyspnée. Une douleur thoracique, de la toux et une douleur à l'épaule peuvent également faire partie du tableau clinique. Si l'épanchement évolue rapidement, la dyspnée peut être sévère.

Investigation

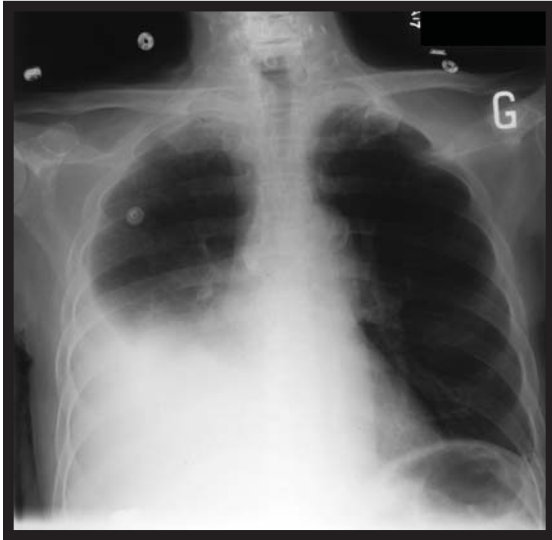La radiographie simple demeure un examen fort utile. Le diagnostic se fait également aisément par échographie ou par tomodensitométrie.

Épanchement pleural

Investigation

Rayon-X

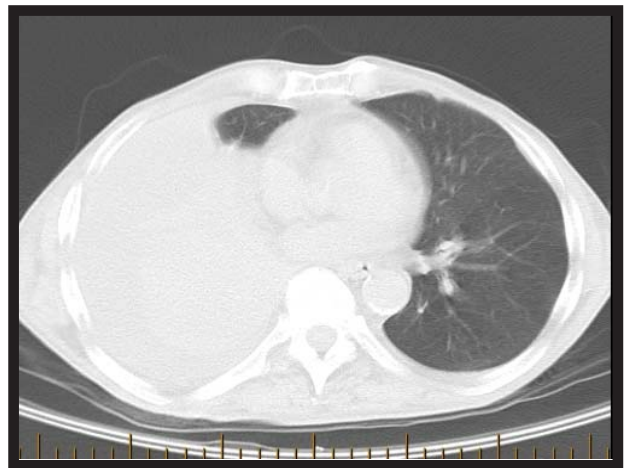
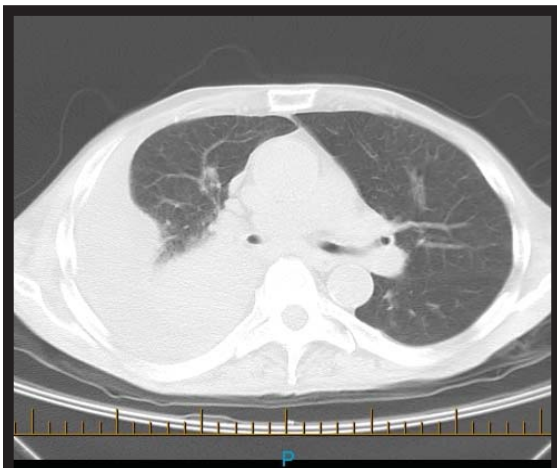
Film simple AP assis - janvier 2006



Épanchement pleural droit modéré. Aspect légèrement proéminent du hile droit qu'on peut difficilement évaluer en raison de l'épanchement et de l'hypotransparence associée

CT-Scan

Tomodensitométrie thoracique – janvier 2006



Lésion sténosante au lobe inférieur droit. Épanchement pleural droit modéré.

Épanchement pleural

Conclusion

Le traitement vise essentiellement le soulagement des symptômes. Une ponction pleurale, sous guidage échographique, permet le soulagement, au moins partiel, de la dyspnée et permet aussi de confirmer le diagnostic d'épanchement néoplasique. Un talcage (pleurodèse chimique par injection d'agent sclérosant entre les deux plèvres) peut s'avérer bénéfique chez des patients présentant des récurrences fréquentes lorsque les conditions suivantes sont satisfaites :

1. Réexpansion pulmonaire complète suite à un drainage
2. Soulagement de la dyspnée suite au drainage
3. Niveau de performance et pronostic satisfaisants

bibliographie

Derek Doyle, et al. Oxford textbook of Palliative Medicine, 3e édition, 2003, Oxford University Press

Rubin Philip; Clinical Oncology; A multidisciplinary Approach for Physicians and Students, 8e édition; 2001; W.B. Saunders Co